Zakrzepica żył głębokich.

Marek Ciecierski

Wstęp.

Zakrzepica żył głębokich kończyn dolnych stanowi poważny problem kliniczny z co najmniej dwóch powodów. Pierwszy- to możliwość wystąpienia zatoru do tętnicy płucnej z żył kończyn dolnych, często kończącym się nagłym zgonem. Drugi –to konsekwencje przebytej zakrzepicy żył głębokich: rozwój przewlekłej niewydolności żylnej i ryzyko nawrotu zakrzepicy.

Badania epidemiologiczne wykazują, że zakrzepica żył głębokich występuje z częstością 160 na 100 000 mieszkańców na rok, objawowy zator tętnicy płucnej nie kończący się zgonem 20 na 100 000 osób, a zator tętnicy płucnej zakończony zgonem występuje z częstością 50 na 100 000 mieszkańców.

W skali roku w Polsce stwierdza się ok. 50000 zachorowań na zakrzepowe zapalenie żył głębokich i ok. 20000 zatorów tętnicy płucnej. Ponieważ bezobjawową zatorowość tętnicy płucnej stwierdzono w ok. 50% przypadków proksymalnej zakrzepicy żył głębokich[1], uznano ją za integralną część obrazu tej choroby i wprowadzono do użytku termin „żylna choroba zakrzepowo-zatorowa" ŻChZZ. Ogólną zapadalność na ŻChZZ szacuje się na ok. 1/1000 mieszkańców na rok. W ok. 80% przypadków miejscem formowania materiału zatorowego są

żyły głębokie kończyn dolnych. Zdecydowanie rzadziej proces ten zachodzi w układzie żylnym kończyn górnych czy prawej części serca.

Etipatogeneza

Wiele badań poświęcono mechanizmom powstawania zakrzepu w żyłach. Większość z tych czynników można zakwalifikować do jednej z trzech grup przyczyn opisanych już w 1856 r przez Virchowa (stąd zwane triadą Virchowa).

Triada Virchowa:
- zastój żylny - wszystkie czynniki prowadzące do zwolnienia przepływu krwi przez żyły
- uszkodzenie ściany żyły
- nieprawidłowości składu krwi żylnej prowadzące do „nadkrzepliwości”

Prawdopodobieństwo powstania zakrzepicy żylnej wzrasta, jeśli występują tak zwane czynniki ryzyka zakrzepicy.
Zgodnie z założeniami triady Virchowa można je przypisać do poszczególnych grup (tab.1).

Tab. 1. czynniki ryzyka wystąpienia zakrzepicy żył głębokich

Wzrost krzepliwości krwi	Zastój żylny	Uszkodzenie ściany żyły
Okres okołooperacyjny Nowotwory Ciąża Nikotynizm Doustne środki antykoncepcyjne Hormonalna terapia zastępcza Inne sterydy Zespół nerczycowy Odwodnienie Czerwienica Zespoły antyfosfolipidowe Czynnik V Leiden Niedobory białka C i S i	Unieruchomienie - okołooperacyjne - obłożnie chorzy - okołoporodowe - porażenia i niedowłady żylaki - torbiel Backera - znieczulenie Przywiązanie do długotrwałego siedzenia lub leżenia Skrajna otyłość Zespół Cocketta Ucisk z zewnątrz (np. w zespole usidlenia w dole	Uraz naczynia Kaniulacja naczynia Przebyty proces zapalny żyły Zakażenie

antytrombiny AT III	podkolanowym, torbiel Backera) Długotrwała podróż samolotem	

Dodatkowym czynnikiem jest wiek- ryzyko wystąpienia ŻChZZ dla osób powyżej 60 roku życia jest dziesięciokrotnie wyższe niż dla młodszej grupy wiekowej[2].

Objawy kliniczne

Typowymi objawami zakrzepicy żył głębokich kończyn dolnych jest ból, zasinienie i obrzęk kończyny. Badaniem fizykalnym stwierdzić można wzmożone ucieplenie kończyny, podwyższone napięcie podpowięziowe (objaw Mozesa), żywą bolesność wzdłuż przebiegu zajętych naczyń oraz w zakresie mięśni goleni . W ok. 20% przypadków można stwierdzić ból podudzia przy grzbietowym zgięciu stopy (objaw Homansa) a także bolesność przyśrodkowej krawędzi sklepienia stopy (objaw Payera). U niekótrych chorych pojawia się stan podgorączkowy lub wzmożone wypełnienie żył powierzchownych.
Charakterystyczne jest poszerzenie się żył w okolicy nadłonowej w przypadku zakrzepicy żył biodrowych. Stanowią one wówczas drogę krążenia obocznego do żył biodrowych strony przeciwległej. W skrajnie rozległych przypadkach kończyna może być chłodna i blada (phlegmasia alba dolens) lub zasiniona (phlegmasia cerulae dolens), są to stany rzadkie lecz wiążą się z zagrożeniem życia kończyny.
Warto podkreślić że objawy kliniczne zakrzepicy żył głębokich wystepują u jedynie 50% chorych. U części chorych jej pierwszym przejawem mogą być objawy zatorowości płucnej lub inne niespecyficzne objawy płucne.

Z drugiej strony często ma miejsce fałszywe rozpoznawanie zakrzepicy żył głębokich. Jest ona często mylona z wykładnikami zaostrzenia przewlekłej niewydolności żylnej (w tym zespołu pozakrzepowego), infekcjami skóry i tkanki podskórnej, obrzękiem limfatycznym, zmianami pourazowymi, stanami zwyrodnieniowymi układu kostno-stawowego oraz dolegliwościami związanymi z patologia nerwu kulszowego.
Jak już wspomniano zatorowość płucna jest istotnym elementem zakrzepicy żył głębokich – szczególnie w segmencie proksymalnym. Objawy zatorowości płucnej są niespecyficzne – mniej niż 50% zatorów tętnicy płucnej jest rozpoznawane przed zgonem pacjenta. Objawy zatorowości są ściśle uzależnione od stanu ogólnego pacjenta i od istnienia rezerw czynnościowych układu krążenia. Najczęstszym objawem jest duszność i ból w klatce piersiowej- zwykle o charakterze opłucnowym. Spotyka się również krwioplucie, a w przypadkach masywnej zatorowości – tachykardię, hipotonię, przepełnienie żył szyjnych, sinicę z nagłym zatrzymaniem krążenia włącznie.

Badania diagnostyczne.
W związku z trudnościami rozpoznania ŻChZZ na podstawie badania klinicznego dużą rolę w diagnostyce odgrywają badania dodatkowe. Najczęściej stosowane to : pomiar poziomu D-dimerów, badanie ultrasonograficzne układu żylnego i flebografia.
D-dimery

D-dimery są to produktami rozpadu fibrynogenu. Proces ten zawsze ma miejsce w przypadkach występowania zakrzepicy. Ocenia się, że badanie poziomu D-dimerów wykazuje wysoką czułość wynoszącą dla zakrzepicy proksymalnej 90% a dla dystalnej 80%, ale jednocześnie stosunkowo niską specyficzność – bo tylko na poziomie 50%. Oznaczenie poziomu D-dimerów jest szczególnie przydatne u pacjentów, którzy do tej pory nie doświadczyli zakrzepicy żylnej. Po każdym incydencie zakrzepicy podwyższone poziomy D-dimerów mogą utrzymywać się przez ok. trzy miesiące, ulegając powolnemu obniżaniu się do wartości prawidłowych. Ich ponowny wzrost nasuwa podejrzenie nawrotu zakrzepicy. Do podwyższenia poziomu D-dimerów dochodzi również w innych sytuacjach- szczególnie po urazach i w okresie okołooperacyjnym. Podwyższony poziom obserwuje się także u osób starszych, z rozsiana miażdżycą, w czasie ciąży, u chorych z nowotworami. Z tego względu dodatni wynik badania nie pozwala wnioskować o wystapieniu zakrzepicy. Powinien skłaniać natomiast do wykonania dalszych badań.

Badanie ultrasonograficzne

Odgrywa ono zasadniczą role w diagnostyce zakrzepicy.

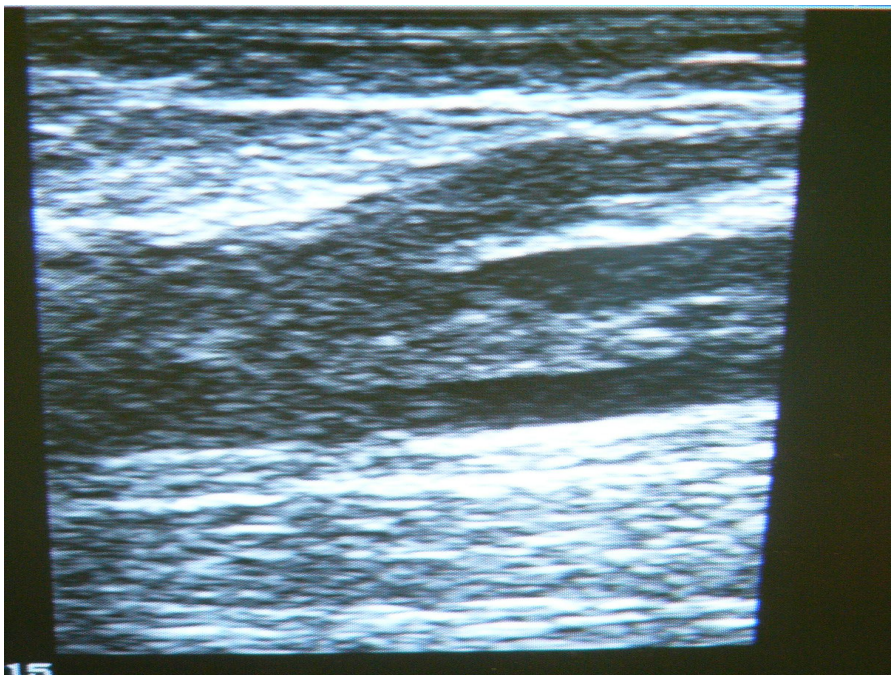

Po odnalezieniu i umieszczeniou głowicy nad badaną żyłą wykonuje się delikatyny ucisk tkanek głowicą w kierunku głębszej ściany żyły prezentacja typu B. W przypadku drożnej żyły spowoduje to zbliżenie się jej przeciwległych ścian . Niemożność uzyskania dotknięcia się przeciwległych ścian żyły podczas tego manewru wykonywanego zarówno w płaszczyźnie poprzecznej jak i podłużnej- sugeruje możliwość obecności skrzepliny. Potwierdza ją brak przepływu spontanicznego i wymuszonego w tym odcinku – w badaniu duplex color. Rozpoznanie jest duzo łatwiejsze gdy widać brzezny przepływ krwi obmywający skrzeplinę. Sugeruje to niecałkowitą okluzję naczynia, skrzep w trakcie rekanalizacji lub nawrotową zakrzepicę. Niekiedy można znaleźć czoło skrzepliny. Jej falisty ruch w świetle żyły przemawia za możliwością oderwania się jej od pozostałej masy zakrzepu.

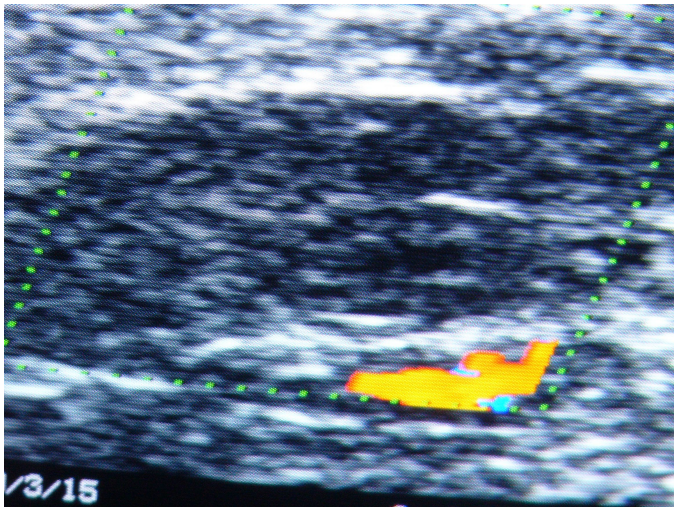

Dla odcinka proksymalnego czułość i specyficznośc badania wynszą ok. 96%[3]. Należy podkreślić, że w obrębie odcinka proksymalnego badanie duplex scan nie ma wyraźnej wyższości nad badaniem podatności żył na kompresję uwidacznianej za pomocą samej prezentacji typu B. Wobec szerokiej dostępności zwykłych aparatów USG (posiadających jedynie tą prezentację) jest to szczególnie istotne. Badania w obrębie żył głębokich goleni są znacznie mniej wiarygodne- czułość wynosi ok. 50%[4]. Z tego powodu nawet przy prawidłowym wyniku badania ultrasonograficznego warto powtórzyć badanie po 7 dniach. Jest to ważne dla sprawdzenia, czy ewentualna zakrzepica obwodowa nie szerzy się na żyłę podkolanową.

Flebografia

W niektórych przypadkach może okazać się niezbędne wykonanie flebografii, która w dalszym ciągu pozostaje złotym standardem – szczególnie, jeśli chodzi o rozpoznawanie zakrzepicy w obrębie żył goleni.

Badanie polega na podaniu środka kontrastowego do żył badanej kończyny przez żyłę grzbietu stopy. Serie zdjęć radiologicznych pozwalaja uwidocznić wypełnienie żył i ich gałęzi w poszczególnych segmentach. Na podstawie tego badania nie można rozpoznać wieku skrzepliny. Nie można go wykonywać u kobiet z zakrzepicą żylną w czasie ciąży.

Jest to jednak badanie inwazyjne, bolesne, stosunkowo drogie i mogące samo (u 1-2% badanych chorych) wywoływać zakrzepicę żył głębokich[5].

W porównaniu do flebografii badanie ultrasonograficzne co prawda nie daje takiego obrazu „mapy" całego układu żylnego, ale wnosi wiecej informacji hemodynamicznych, pozwala uwidocznić nawet przyścienną skrzeplinę i w oparciu o echogeniczność skrzepliny pozwala bardziej precyzyjnie określić wiek skrzepliny. Nie bez znaczenia pozostają również koszty badania. Względy te decydują iż wskazania do wykonania flebografii stają się coraz rzadsze.

Należy zdawać sobie sprawę, że metody te są skutecznymi i miarodajnymi narzędziami diagnostycznymi jedynie u pacjentów, którzy do tej pory nie przebyli zakrzepicy. Interpretacja wyniku badania staje się trudniejsza u chorych nawrotową zakrzepicą.

Warto podkreślić , że jedynie ok. 1/4 wstępnych rozpoznań klinicznych zakrzepicy żylnej jest potwierdzana metodami obiektywnymi[6 7].

Badania diagnostyczne w zatorowości płucnej.

Najczęściej wykonywane badania : EKG i RTG klatki piersiowej, mogą jdynie sugerować możliwość wystąpienia zatorowości płucnej. , Dużo ważniejsze jest badanie ultrasonograficzne serca – włącznie z echokardiografią przezprzełykową[8]. Wprowadzenie tomografii spiralnej pozwoliło osiągnąć zbliżoną do 100% czułość i specyficzność w wykrywaniu masywnej zatorowości.[9]. Jednym ze standartowych badań w zatorowości płucnej jest scyntygrafia wentylacyjno-perfuzyjna płuc. Niestety tylko u 30% chorych uzyskiwane wyniki mówią o wysokim prawdopodobieństwie zatorowości. U pozostałych 70% chorych obserwuje się jedynie niespecyficzne odchylenia. Ta grupa chorych wymaga dalszej diagnostyki ultrasonograficznej w poszukiwaniu zakrzepicy lub angiografii tętnic płucnych. Angiografia pozwala na uwidocznienie ewentualnego defektu perfuzji w tętnicach płucnych. W odróżnieniu od naczyń dużego kalibru, rozpoznanie zatorowości do drobnych naczyń jest zazwyczaj trudne. Ze względu na niewielką dostępność, inwazyjny i obciążający pacjenta charakter badania nie jest to procedura wykonywana powszechnie.

Przebieg kliniczny

Najbardziej charakterystycznym miejscem tworzenia się skrzeplin w kończynach dolnych są miejsca w których dochodzi do zawirowania krwi żylnej a więc w okolicy zastawek i rozgałęzieniach żył.

Zależnie od lokalizacji zmian zakrzepicę żył głębokich kończyn dolnych dzieli się na dystalną- obejmującą układ żył głębokich goleni- oraz zakrzepice proksymalną- obejmującą segment podkolanowo-udowo-biodrowy.

Punktem wyjścia zakrzepicy są najczęściej żyły goleni. Rozwijając się w żyłach piszczelowych przednich lub tylnych, żyłach strzałkowych lub śródmięśniowych u 20 % chorych skrzeplina narasta osiągając segment proksymalny. Istnieją sugestie , ze jedynie u chorych po operacjach ortopedycznych, narządów miednicy, w okresie okołoporodowym czy u chorych u których zakrzepica rozwija się w wyniku kompresji z zewnątrz, pierwotnym punktem wyjścia jest segment proksymalny.

Los skrzepliny w żyłach kończyny może być następujący:

-może ulec całkowitemu rozpuszczeniu

- może ulec organizacji (zwłóknieniu)

- może nastapić jego kanalizacja

Skrzeplina ulegająca rozpuszczeniu przez naturalny proces fibrynolizy nie stanowi zagrożenia dla pacjenta. Dochodzi do tego najczęściej w żyłach mniejszego kalibru, w zakrzepicy

dystalnej. Objawy choroby pojawiają się zaledwie u 50% tej grupy chorych, a częstość zatorowości szacuje się na 1-5% kończyn.
Skrzeplina ulegając zwłóknieniu może spowodować niedrożność żyły objętej procesem zakrzepowym. Towarzyszy temu często proces przedłużania się skrzepliny w kierunku obwodowym. Dopiero po 5-10 dniach wykazuje ona cechy przytwierdzenia się do ściany żyły.Fragmenty słabo przyklejone do ściany, stanowia zagrożenie odrywania się od swojej głównej masy i wędrowania ze strumieniem krwi.

Leczenie zakrzepicy żył głębokich

Standardem leczenia chorych z zakrzepicą żylną jest podawanie heparyn.

W obecnej chwili można wybierać pomiędzy stosowaniem heparyny niefrakcjonowanej, a heparynami drobnocząsteczkowymi, które jak stwierdzono posiadają podobne skuteczność i bezpieczeństwo. Niedogodnością w trakcie stosowania heparyn niefakcjonowanych jest konieczność monitorowania APTT tak, aby w tracie leczenia uzyskać jego wydłużenie 2-3.5 raza w stosunku do wyjściowej wartości. Monitorowania wymaga również liczba płytek krwi, gdyż w pierwszych dobach stosowania heparyny dochodzi u ok. 10% leczonych chorych do niewielkiego obniżenia liczby płytek, które w następnych dniach stosowania leku stopniowo wraca do normy. Jednakże u ok. 0.5%-2% pacjentów pomiędzy 4 a 20 dniem stosowania leku może się pojawić małopłytkowość immunologiczna indukowana heparyną- dochodzi tu zwykle do znacznych spadków liczby płytek, mogą się również pojawić powikłania zakrzepowe ze strony układu tętniczego. Ta postać małopłytkowości wymaga zaprzestania podawania heparyn, po którym liczba płytek zazwyczaj stopniowo ulega normalizacji w przeciągu następnych dni. Alternatywę stanowi terapia za pomocą heparyn drobnocząsteczkowych. Dawki tych heparyn dobiera się kierując wagą pacjenta. Zaletą tego sposobu leczenia jest brak konieczności monitorowania APTT, możliwość podawania leku w jednym lub dwóch wstrzyknięciach podskórnych. Mimo rzadszego występowania małopłytkowości w trakcie leczenia także należy kontrolować obraz krwi – szczególnie w pierwszych dniach. Zaleca się wczesne uruchamianie pacjentów z jednoczesnym stosowaniem kompresjoterapii. Leczenie heparynami należy kontynuować 5-10 dni-choć nie ma szczegółowych jednoznacznych danych określających długość leczenia tym sposobem . Ostatnie dwa-trzy dni równolegle z podawaniem heparyn należy rozpocząć nasycanie doustnymi lekami przeciwkrzepliwymi – pochodnymi kumaryny. Podawanie heparyny zaprzestaje się po uzyskaniu terapeutycznego poziomu INR (2.0-3.5). W ostatnich latach coraz więcej zwolenników znajduje ambulatoryjne leczenie zakrzepicy. Mogą z niego

korzystać pacjenci w dobrym stanie ogólnym, z umiarkowanym nasileniem dolegliwości, szczególnie z zakrzepicą segmentu obwodowego. Bezwzględnym wskazaniem do hospitalizacji są objawy sugerujące zatorowość płucną oraz masywny obrzęk kończyny. Leczenie trombolityczne jest obecnie zalecane jedynie u chorych z masywną zatorowością płucną, których stan nie ulega poprawie po wstępnym leczeniu heparyną. Ograniczone wskazania do stosowania tej form leczenia wynikają z wysokiego ryzyka powiłań krwotocznych. W przypadkach ostrej niewydolności krążenia można również rozważać wskazania do wykonania embolektomii tętnicy płucnej. Ograniczone są również wskazania do trombektomii zajętych zakrzepicą naczyń żylnych – obejmują one jedynie przypadki siniczego obrzęku kończyny. U pacjentów z przeciwwskazaniami do leczenia antykoagulacyjnego oraz w przypadkach nawrotów zatorowości płucnej pomimo prawidłowo prowadzonego leczenia środkami przeciwkrzepliwymi powstają wskazania do założenia stałego lub czasowego filtra żyły głównej dolnej. Zabieg ten istotnie obniża częstość występowania zatorowości, jednakże w perspektywie dłuższego czasu może przyczyniać się do nawrotów zakrzepicy[10].

W chwili obecnej nie podlega dyskusji konieczność stosowania profilaktyki wtórnej po przebytym incydencie zakrzepicy żył głębokich. Nie ma jednoznacznych wytycznych dotyczących zalecanego czasu jej kontynuowania. Zaprzestanie profilaktyki po trzech miesiącach od zakrzepicy wiąże się z ok. 17% ryzykiem jej nawrotu w ciągu 2 lat i wzrasta do 30% w ciągu 8 lat obserwacji[11]. W przypadkach gdy czynniki, które prawdopodobnie przyczyniły się do wystąpienia zakrzepicy przestały oddziaływać – np. unieruchomienie, zabieg operacyjny, wydaje się uzasadniona krótkotrwała-trzymiesięczna profilaktyka. W pozostałych przypadkach uzasadnione jest kontynuowanie jej przez co najmniej 6 miesięcy. W przypadku kolejnych epizodów zakrzepicy, a szczególnie przy utrzymujących się czynnikach ryzyka- np. choroba nowotworowa, trombofilia, niedobory białek C, S, czynnika V wydaje się wskazane długotrwałe podawanie leków przeciwkrzepliwych. Wprowadzenie seryjnych badań dupelx scan pozwoliło uwidocznić rozszerzanie się strefy zakrzepicy, nawrot zakrzepicy lub wystąpienie zakrzepicy w drugiej, zdrowej do tej pory kończynie, pomimo stosowania profilaktyki- aż u 50% leczonych chorych.

Uważa się, że heparyny drobnocząsteczkowe stanowią alternatywę dla doustnych antykoagulantów z grupy pochodnych kumaryny. [12] Decydując się jednak na długotrwałą terapię tymi lekami, należy mieć na uwadze możliwość powstawania osteoporozy. Obok problemów związanych z nawrotami zakrzepic warto zwrócić uwagę na rozwój zespołu pozakrzepowego i przewlekłej niewydolności żylnej (PNŻ). Różnego rodzaju dolegliwości

związane z przebytą zakrzepicą mogą dotyczyć aż 75% pacjentów[13]. W długotrwałej obserwacji najcięższa postać PNŻ- owrzodzenie żylne rozwijało się w 2-10% chorych.

Ważnym zagadnieniem jest ŻCZZ rozwijająca się w związku z ciążą. Zator tętnicy płucnej jest wiodącą przyczyną zgonów kobiet w okresie okołoporodowym Problem żylnej choroby zakrzepowo-zatorowej dotyczy ok. 0.1% wszystkich ciężarnych. Ocenia się, że częstość występowania ŻCZZ w ciąży wynosi ok. 0.615/1000 kobiet . W połogu występowanie tego zjawiska jest szacowane na 0.3/1000 położnic.. Dla kobiet powyżej 35 roku życia współczynniki te są dwukrotnie wyższe[14]. Poza wiekiem istotnymi czynnikami ryzyka jest również otyłość, operacyjny sposób rozwiązania ciąży, przebyty uprzednio incydent zakrzepicy żylnej i trombofilia[15]. W trakcie ciąży zmianą predysponującym do zakrzepicy ulegają wszystkie trzy składowe triady Virchowa-wzrasta stężenie fibrynogenu i czynnika VIII, u ok. 40% ciężarnych spada aktywność czynników C i S. Produkowane w łożysku inhibitory aktywatora plazminogenu przyczyniają się również do upośledzenia aktywacji fibrynolizy [16] [17]. Znacznemu zwolnieniu ulega również przepływ krwi przez żyły kończyn dolnych – najniższe wartości sięgające ok. połowy normy stwierdza się ok. 36 tygodnia, normalizacja następuje w ciągu kilku tygodni po porodzie. W trakcie porodu może również następować w pewnym zakresie uszkodzenie ścian naczyń żylnych miednicy mniejszej. Co ciekawe znakomita większość incydentów dotyczy naczyń kończyny lewej, głównie segmentu biodrowo-udowego – a więc o dużym potencjale generowania zatorowości płucnej. Istotną rolę w etiologii ŻCZZ związanej z ciążą i połogiem odgrywają wrodzone zaburzenia krzepnięcia. Różne ich postacie stwierdza się w ok. 15% populacji europejskiej [18]. Nieprawidłowości te spotyka się nawet u 50% ciężarnych ZCZZ[19] . Najczęściej stwierdza się czynnik V Leiden, który występuje w 2-7% populacji, rzadziej są to nieprawidłowości w zakresie genu protrombiny i niedoborów antytrombiny lub białek C i S. Obecnie nie zaleca się standardowego skreeningu wrodzonych zaburzeń krzepnięcia. Jednakże ich rozpoznanie może skłonić do profilaktycznego stosowania heparyn u ciężarnych, które uprzednio przebyły zakrzepicę żylną o charakterze idiopatycznym. W takich przypadkach w II i III trymestrze ciąży można rozważać podawanie aspiryny w małych dawkach- ok. 75mg/dobę. Przybywa także dowodów, że zaburzenia krzepnięcia mogą być odpowiedzialne za poronienia, wewnątrzmaciczne obumarcie płodu lub zaburzenia jego wzrostu.

Rozpoznanie ŻCZZ w ciąży jest jeszcze trudniejsze niż u pozostałych osób – potwierdzenie wstępnego rozpoznania uzyskuje się jedynie w około 10% przypadków[20]. Badanie D-dimerów charakteryzuje się jeszcze niższą specyficznością, jednakże bez jednoczesnego obniżenia czułości badania[21]. W przypadku ciąży badanie ultrasonograficzne

jest znacznie utrudnione i mniej wiarygodne. Segmenty najczęściej ulegające zakrzepicy w dużej mierze są poza zasięgiem obrazowania. W tych wypadkach może się okazać pomocna pletyzmografia impedancyjna[22], flebografia lub powtórne badanie duplex scan po upływie 3-7 dni. Pośrednich dowodów na przebytą zakrzepicę dostarcza badanie ultrasonograficzne wykonane po rozwiązaniu ciąży, które może wykazać zmiany pozakrzepowe.

Lekami stosowanymi w zakrzepicy są zarówno heparyny niefrakcjonowane, jak i drobnocząsteczkowe. Ogólne zasady są takie same jak dla ŻCZZ dla kobiet nie będących w ciąży. Przy stosowaniu heparyn drobnoczasteczkowych zaleca się ich stosowanie w dwóch dawkach dziennie. Nie zaleca się natomiast stosowania doustnych antykoagulantów jako profilaktyki nawrotów zakrzepicy. Ich podawanie wiąże się z ryzykiem wystąpienia wad wrodzonych. Do profilaktyki stosuje się również heparyny drobnocząsteczkowe. Leczenie obniżające krzepliwość należy stosować minimum 6 miesięcy. Po porodzie można rozpocząć przyjmowanie leków doustnych. Ponieważ nie penetrują one do mleka matki można je również stosować u osób karmiących piersią, zaleca się kontynuacje takiego leczenia do 6-12 tygodni po porodzie. Kobiety ciężarne należy poinformować o konieczności zaniechania przyjmowania heparyny w razie podejrzenia rozpoczęcia akcji porodowej. W razie konieczności indukcji porodu zaleca się podanie ostatniej dawki profilaktycznej dzień przed planowanym porodem. Wznowienie podawania leków można rozpocząć po uzyskaniu hemostazy- zwykle ok. 3 godzin po porodzie lub zakończeniu cięcia cesarskiego.

Biorąc pod uwagę ryzyko zatorowości płucnej oraz odległe następstwa związane z wystąpieniem zakrzepicy żylnej należy podkreślić wagę stosowania profilaktyki ŻCZZ. Poza stosowaniem heparyn w okresie okołooperacyjnym należy tu również wymienić stosowanie pończoch przeciwzakrzepowych, przerywanego masażu pneumatycznego a przede wszystkim wczesnego uruchamiania chorych po zabiegach. Obecnie coraz mniejsze znaczenie przypisuje się stosowaniu dożylnych wlewów koloidów i leków przeciwpłytkowych.

[1] Partsch H, Oburger K, Mostebeck A, Frequency of pulmonary embolism in ambulant patients with pelvic vein thrombosis. A prospective study J Vasc Surg 1992;16'715-22
[2] Bounameaux H, Phlebologia-przewodnik, Via Medica Gdańsk 2003; 163
[3] Lensing AWA, Prandoni P, Brandjes D, Detection of deep-vein thrombosis by real-time B mode ultrasonography, N Engl J Med 1989;320;342-45
[4] Comerota AJ, Katz ML, Greenwald LL, Venous duplex imaging: should it repleace hemodynamic tests for deep venous thrombosis? J Vasc Surg 1990,11'53
[5] Ginsberg JS, Management of venous thromboembolism N Engl J Med. 1996;335, 1816
[6] Wells PS, Hirsh J, Andersen D, Accuracy of clinical assesment deep-vein thrombosis, Lancet 1995;345:1326-30
[7] Fowl RJ, Strothman GB, Rosenthal GJ, Inappriopriate use use of venous duplex scans; An analysis of indications and results, j Vasc Surg 1996;23:881-6
[8] Torbicki A, Imaging Venous Thromboembolism with Emphasis on Ultrasound, Chust CT, Angiography and EchocardiographyThrombosis and Haemostasis ;1999,82, 907-11
[9] Remy-Jardin M, Remy J, Wattinne L, Central pulmonary thromboembolism : diagnosis with spiral volumetric CT with single breath hold technique- a comparison with pulmonary angiography; Radiology 1992;185'381-7
[10] Decousus H, Leizorovics A, A clinical trial of vena caval filters In the prevention of pulmonary emboliom In patients with proximal deep-vein thrombosis; N Engl J Med 1998;338:409-15
[11] Prandoni P, Leasing AWA, Cogo A, the long-therm clinical course of acute deep venous thrombosis. Ann Intern Med 1996;125,1-7
[12] Schulamn S Long-Therm prophylaxis In Venous Thromboembolism: LMWH or Oral Anticoagulation? Haemostasis1998;28:17-21
[13] Leizorowicz A Long-Therm Consequences of Deep Vein Thrombosis, Haemostasis 1998;28'1-7
[14] Macklon NS & Greer IA. Venous thromboembolic disease in obstetrics and gynaecology: the Scottish experience. Scottish Medical Journal 1996; 41: 83±86.
[15] McColl M, Ramsay JE, Tait RC et al. Risk factors for pregnancy-associated venous thromboembolism. Thrombosis and Haemostasis 1997; 78: 1183±1188.
[16] Clarke P, Brennand J, Conkie JA et al. Activated protein C sensitivity, protein C, protein S and coagulation in normal pregnancy. Thrombosis and Haemostasis 1998; 79: 1166±1170.
[17] Greer IA. Haemostasis and thrombosis in pregnancy. In Bloom AL, Forbes CD, Thomas DP & Tuddenham EGD (eds) Haemostasis and Thrombosis, pp 987±1015. Edinburgh: Churchill Livingstone, 1994.
[18] Rosendaal FR. Venous thrombosis: a multicausal disease. Lancet 1999; 353: 1167±1173.
[19] Greer IA. Thrombosis in pregnancy: maternal and fetal issues. Lancet 1999; 353: 1258±1265
[20] Tengborn L. Recurrent thromboembolism in pregnancy and puerperium: is there a need for thromboprophylaxis? American Journal of Obstetrics and Gynecology 1989; 160: 90±94.
[21] Greer IA, Thomson AJ , Management of venous thromboembolism in pregnancy Best Practice & Research Clinical Obstetrics and Gynaecology 2001;15:583-603
[22] Hirsh J, Choroba zakrzepowo-zatorowa żył podczas ciąży, Via Media 1997